



Instituto Mexicano de  
**FLEBOLOGIA**®

1° Consenso  
Mexicano de  
Ultrasonido Vascular Venoso

EDUCACIÓN CONTÍNUA

*Por la Excelencia en la Flebología*

## REVISIONES

### CONSENSO PARA EL DIAGNÓSTICO ULTRASONOGRÁFICO VENOSO DE MIEMBROS INFERIORES. ACADEMIA MEXICANA DE FLEBOLOGIA

### CONSENSUS FOR DIAGNOSIS OF VENOUS ULTRASONOGRAPHIC OF LOWER LIMBS. MEXICAN ACADEMY OF PHLEBOLOGY

Vega Rasgado F, Escalante Rodríguez E, Cavazos Ortega MA, Lira Rodríguez O, Serralde Gallegos JA.

REVISION AGOSTO 2014

#### JUSTIFICACIÓN

El tratamiento actual de la insuficiencia venosa de miembros inferiores requiere del apoyo diagnóstico y en ocasiones como herramienta para el tratamiento del USG dúplex, sin embargo en nuestro país se requiere uniformar los criterios para la realización, interpretación y reporte de dicho estudio, ante la gran variabilidad de enfoques y modos para realizarlo. Por otra parte el costo del equipo lo hace inaccesible para la mayoría de los médicos que atienden patología venosa por lo que lo difieren a laboratorios que no tienen la uniformidad en el reporte, por otra parte la mayoría de éstos médicos utilizan el Doppler de bolsillo (Mini-Doppler) como herramienta básica para establecer sus diagnósticos de patología venosa. Por lo anterior se hace necesaria una guía sobre la realización, interpretación y reporte del USG venoso, ya sea Duplex o lineal.

#### UNIFORMIDAD DE CRITERIOS

Para uniformar los criterios para la realización, interpretación y reporte del USG venoso debemos aclarar varios aspectos:

- Anatomía
- Fisiología
- Parámetros USG
- Conceptos universales

Por lo que se describe a continuación, los conceptos mínimos de cada área que el médico debe dominar para la realización, interpretación y reporte del USG venoso. Son los siguientes:

#### Anatomía:

Las estructuras venosas que se mencionan a continuación son las más frecuentes pero no las únicas, no se mencionan las venas perforantes del pie, glúteo o región vulvar.

#### Sistema Superficial:

- Safena mayor.
- Safena accesoria antero externa.
- Safena accesoria antero interna.
- Safena menor.
- Venas geniculares.

#### Sistema Profundo:

- Vena Tibial Anterior.
- Vena Tibial posterior.
- Tronco Venoso Tibio-Peroneo.
- Vena Peronea Vena Poplítea.
- Vena Femoral.
- Vena Iliaca.

#### Sistema de perforantes:

##### • Muslo:

- Perforante de Hunter o Vena perforante medial interna del muslo.
- Perforante de Dood o Vena perforante distal interna del muslo.
- Perforante de Hatcho Vena perforante anterior del muslo.
- Vena perforante ciática o Vena posterior del muslo.
- Vena perforante de la región pudenda.
- Vena perforante lateral del muslo.

• **Pierna:**

- Vena perforante de Boyd o Vena perforante medial de la rodilla.
- Venas perforantes de Cockett I, II y III o Venas paratibiales posteriores superior media e inferior.
- Vena perforante de Sherman o Vena perforante anterior de la tibia.
- Vena perforante lateral de la pierna.
- Vena perforante de May o Vena perforante intergemelar.
- Vena perforante de Bassio Vena perforante paraaquiliana.

• **Tobillo:**

- Venas perforantes de la red maleolar interna
- Venas perforantes de la red maleolar externa

**Definiciones:**

- **Válvula ostial:** Se localiza en la unión de la safena magna con la vena femoral e impide el reflujo hacia la safena.
- **Válvula pre-ostial:** Se localiza unos centímetros antes de la unión safeno-femoral, impide el reflujo desde las venas tributarias al cayado de la safena.
- **Unión safeno-femoral:** La región anatómica comprendida en la unión de la vena safena magna con la vena femoral.
- **Unión safeno-poplítea:** Unión de la safena menor con la vena poplítea, habitualmente en el hueso poplítea pero con variaciones anatómicas significativas.
- **Desembocadura de la vena epigástrica superficial:** Sitio anatómico de referencia para cirugía venosa endoscópica, ubicado generalmente a 1.5 cm de la unión safeno-femoral.
- **Segmento ilio-femoral:** Sitio anatómico de referencia para cirugía venosa endoscópica, ubicado generalmente entre 1.5 y 2 cm de la unión safeno-femoral,

**Fisiología:**

Los conceptos básicos que tomaremos en consideración son los siguientes:

- El sentido normal del flujo venoso es de abajo hacia arriba y de superficial a profundo.
- La Insuficiencia venosa profunda de manera crónica puede ocasionar aumento del diámetro de las venas tibiales.
- El flujo venoso en posición supina puede ser muy lento.
- La obstrucción de una vena se acompaña de la triada de Virchow desde su inicio y sigue la historia natural de la enfermedad, no necesita ser una obstrucción total.

**Parámetros Ultrasonográficos:**

- **Flujo:** Movimiento sanguíneo en la dirección fisiológica normal.
- **Reflujo:** Flujo en sentido contrario a la dirección fisiológica normal. Para considerar reflujo patológico, debe mantenerse más de 1 segundo a maniobras de esfuerzo. (Valsalva, Paraná).
- **Flujo invertido:** Flujo en sentido inverso al normal sin repercusiones patológicas y debido a compensación fisiológica (Inspiración-Expiración).

El sonido Doppler de la arteria es pulsado, bifásico y de tono más agudo.

El sonido Doppler de la Vena es fásico y de tono más bajo.

El Doppler color evidencia reflujo de manera "Cualitativa", una vez identificado el vaso.

La onda Doppler lineal puede evidenciar reflujo y cierre valvular y permite medir la duración de éstos eventos.

La medición del diámetro venoso en reposo y con maniobras de Valsalva permite evidenciar la compliancia de la vena y observar los flujos, es valorable con el paciente de pie. En decúbito el diámetro disminuye.

La compresibilidad se pierde en vasos trombosados.

Diámetro mayor a 3 mm en las venas tibiales o perforantes es sugestivo de hipertensión venosa.

**Conceptos Universales:**

El USG venoso funcional se realiza con el paciente en posición supina siempre y cuando la condición del paciente lo permita.

En ocasiones especiales y para recabar datos anatómicos más que funcionales puede hacerse con el paciente sentado e incluso en decúbito dorsal o prono, según convenga para demostrar lo que se pretenda. En ocasiones puede hacerse con el paciente sentado para poner en evidencia patología específica, deberá señalarse en el reporte.

Lo más deseable es que el estudio lo realice el médico tratante para elaborar el mapeo y diseño del probable tratamiento

- **Mapeo:** Dibujo esquemático de las alteraciones encontradas en el USG Doppler color, se utilizarán símbolos convencionales fáciles de entender, se sugieren los siguientes de manera estandarizada:

- Líneas de color Negro para trayectos trombosados.
- Líneas de color rojo para señalar reflujos.
- Líneas de color azul para trayectos atípicos o variantes
- Línea punteada para segmentos ausentes.

Símbolo de perforante: ⊗

- Flechas para señalar el sentido del flujo, en caso de reflujo la flecha señalará ambos sentidos.

Algún otro requerimiento deberá señalarse claramente, tales como:

- Ausencia de Flujo.
- Trombo.
- Fleboneogénesis.
- Oclusión Venosa.
- Obstrucción Venosa.
- Compresión Venosa.
- Recanalización.
- Permeabilidad Venosa.
- Suficiencia e Insuficiencia venosa.

Cuando se solicita el estudio a otro médico debe especificarse la probable patología esperada o lo que es preciso enfatizar en la búsqueda. Deben evitarse las solicitudes de: "USG Doppler color de Miembros inferiores", sin diagnóstico concreto de tipo anatómico y funcional.

En caso de recanalización se realiza un flebografía de estrés para descartar la presencia de compresiones extrínsecas que puedan, en un futuro, conducir a la retrombosis del vaso. Cuando no existe tal compresión se procede a realizar tratamiento anticoagulante durante 3 a 6 meses. En caso tal de que se evidencie una compresión, lo correcto es un tratamiento etiológico mediante cirugía descompresiva. En estos casos existe cierta discrepancia sobre si la cirugía debe ser diferida, tras el restablecimiento de la integridad del endotelio para evitar

- **Clasificación CEAP:** Es la clasificación utilizada por el médico que remite y quien hace el estudio para referir al paciente. (Consultar: Journal of Vascular Surgery 2004. 40:6.1248-1252 publicada por el American Venous Forum).

### Parámetros Ultrasonográficos:

La forma de realizar la exploración se reporta en diversos artículos que avalamos, en especial el consenso de la UIP parte I y parte II. Enfatizamos puntos básicos:

- Debe realizarse con el paciente de pie, siempre y cuando la condición clínica lo permita, de lo contrario deberá señalarse en el reporte y considerar las variaciones de inexactitud que pueden presentarse.

- Debe hacerse siguiendo un orden específico: Cefálico a caudal o viceversa, superficial a profundo, por regiones anatómicas, etc.

- Deberá enfatizarse en las zonas que clínicamente se aprecian alteradas y buscar el origen del trastorno hemodinámico de ellas.

- Deberá comprobar la funcionalidad y permeabilidad de la circulación profunda en su totalidad.

- Deberá confirmar la funcionalidad e integridad del sistema superficial (safena mayor y safena menor con todas sus ramificaciones en el muslo y en la pierna).

- Deberá confirmar el estado funcional de las principales perforantes en cada segmento y las ramificaciones que se deriven de éstas.

- Deberá señalar las zonas de obstrucción con la mayor precisión posible.

- En caso de úlceras, deberá hacer hincapié en el sistema superficial, profundo y de perforantes que confluyen o afectan el territorio afectado.

- Deberá anexar imágenes relevantes que muestren de mejor manera la alteración o integridad que se pretende poner en evidencia.

- Se debe completar con un rastreo de la cavidad pélvica, siendo conveniente explorar la vena iliaca.

- Explorar la zona vulvar y perineal cuando clínicamente se justifique.

Deberá explorar en todo su trayecto:

### Sistema Superficial:

- Unión safeno-femoral.
- Vena safena mayor o magna y ramificaciones.
- Unión safeno-poplítea.
- Vena safena menor o parva y sus ramificaciones.

### Sistema Profundo:

- Vena Iliaca.
- Vena Femoral.
- Vena Poplítea
- Tronco tibio-peroneo venoso.
- Venas Tíbiales anteriores.
- Venas Tíbiales posteriores.
- Venas Peroneas

### **Sistema de perforantes:**

- Perforante de Hatch.
- Perforante de Hunter.
- Perforante de Dood.
- Perforante de Boyd.
- Perforante de Sherman.
- Perforantes: Cockett I, II y III.
- Perforante de May.
- Perforante de Bassi.

Con las anteriores referencias se podrá tener una idea general del estado funcional hemodinámico de la pierna.

#### • **Indicaciones:**

El diagnóstico por USG es el estudio más frecuente para diagnosticar y dar seguimiento a problemas de insuficiencia venosa de miembros inferiores, el estudio con mini-Doppler o de bolsillo debe realizarse en todos los pacientes que tengan problemas de várices, edema, sospecha de trombosis y como valoración inicial.

En aquellos lugares donde no se cuente con el auxilio del USG Duplex la exploración con mini Doppler es absolutamente necesaria en todo paciente con enfermedad venosa de los miembros inferiores.

El Estudio de USG Doppler Duplex se indica para el diagnóstico de las alteraciones hemodinámicas venosas (obstrucción o reflujo) en pacientes con Insuficiencia Venosa clínica o sintomática, pacientes con troncos varicosos, edema y desde grados C2 en delante de la clasificación CEAP.

Es mandatorio en todo paciente programado a cirugía venosa o diagnóstico de trombosis.

Es el método de control indicado posterior a cirugía, esclerosis u otro procedimiento terapéutico venoso.

En aquellos casos en que se sospeche de alteración anatómica o funcional del sistema venoso (malformaciones).

### **Reporte:**

El reporte del USG Venoso deberá indicar al menos los siguientes puntos:

- La posición en que se realiza el estudio.
- Anatomía y función de la unión safeno-femoral (USF), así como los diámetros de las venas: femoral, safena mayor.
- Sitios de reflujo a lo largo de la safena magna.
- La localización de las venas perforantes incompetentes,

señalando su localización lo más precisamente posible e indicar el sentido del flujo.

- Permeabilidad y suficiencia del sistema venoso profundo específicamente en: V. Femoral, V. poplítea, V. tibiales anteriores y venas tibiales posteriores.

- Suficiencia de la V. safena menor y verificar la extensión del reflujo hasta el tobillo, así como su desembocadura.

- Describir los sitios no comunes donde se encuentren alteraciones.

- Verificar intencionalmente las zonas que clínicamente se encuentren alteradas y describir los hallazgos.

- Para lo anterior se recomiendan los esquemas siguientes, que pretenden ser un estándar para dicho reporte y usar los signos convencionales mencionados con anterioridad.

*\*Esquemas de Reporte de Ultrasonido Venoso continúa en las páginas 132 y 133.*

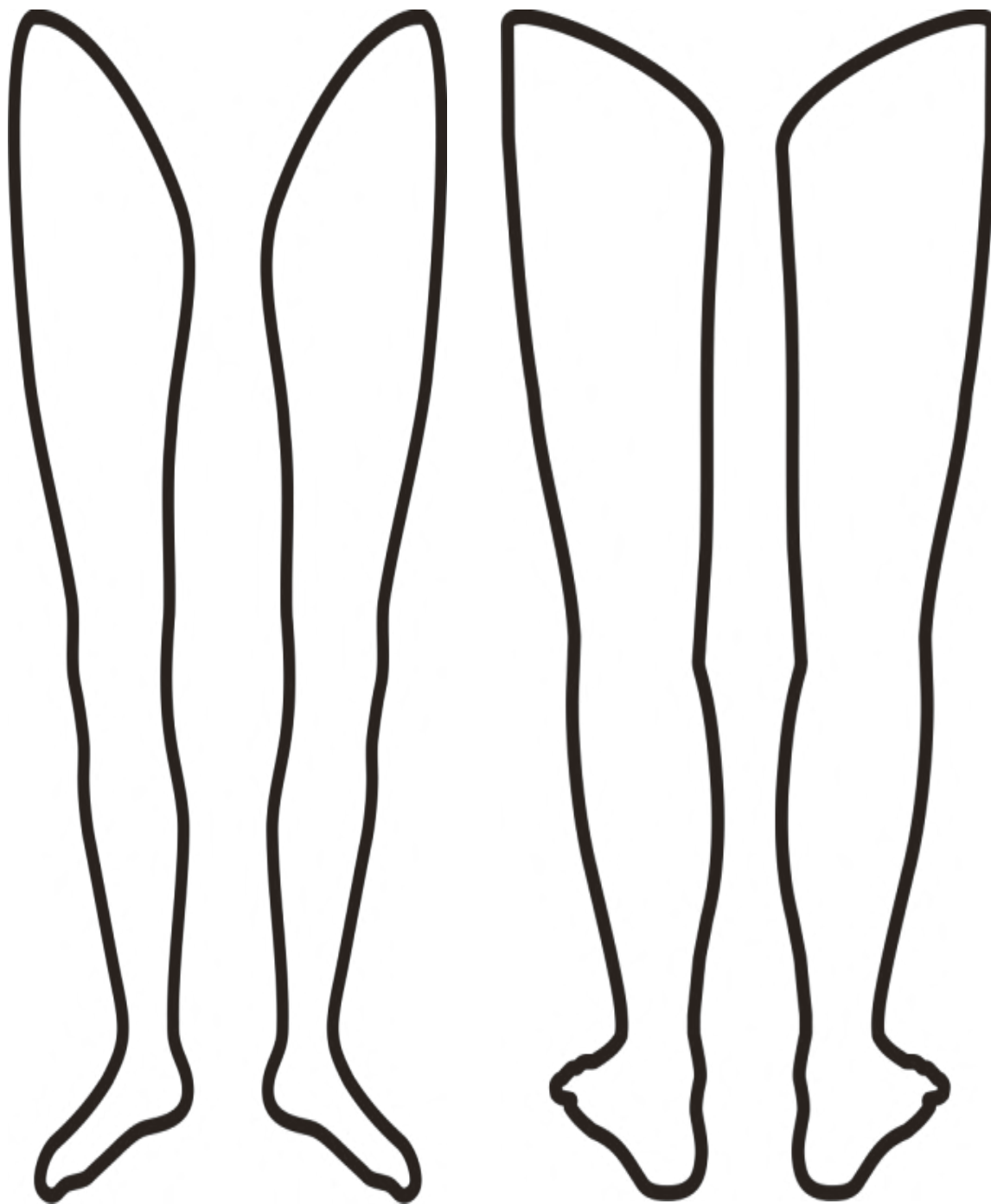
### **BIBLIOGRAFÍA:**

1. *Aburahma FA, Bandyk FD. Noninvasive vascular diagnosis. A practical guide to therapy. New York London: 3 Ed. Springer Dordrecht Heidelberg, 2013.*
2. *Airapetian N, Maizel J, Langelle F, Modeliar SS, Karakitsos D, Dupont H, Slama M. «Ultrasound-guided central venous cannulation is superior to quick-look ultrasound and landmark methods among inexperienced operators: a prospective randomized study.» Intensive Care Med 2013; 39:1938-1944.*
3. *Ashar TMD, Jayarama KDO, Yun RMD. «Bedside ultrasound for detection of deep vein thrombosis: the two-point compression method.» Israeli Journal of Emergency Medicine, 2006; 6: 3.*
4. *Bruschi E, Como G, Zuiani C, Segatto E, Rocco M, Biasi G, Bazzocchi M. «Ultrasonographic analysis in vitro of parietal thickness of lower limb varicose veins.» Radiol med, 2006; 111:846-854.*
5. *Cavezzi A, Labropoulos N, Partsch H, Ricci S, Caggiati A, Myers K, Nicolaidis A, Smith PC. «Duplex ultrasound investigation of the veins in chronic venous disease of the lower limbs-UIP consensus document. Parte II Anatomy.» Eur J Vasc Endovasc Surg, 2006; 31: 288-299.*
6. *Coleridge SP, Labropoulos N, Partsch H, Myers K, Nicolaidis A, Cavezzi A. «Duplex ultrasound investigation of the veins in chronic venous disease of the lower limbs-UIP consensus Document. Part I Basic Principles.» Eur J Vasc Endovasc Surg, 2006; 31: 83-92.*

*\*\* Bibliografía del consenso para el diagnóstico ultrasonográfico venoso de miembros inferiores continúa en la página 134.*



### REPORTE DE ULTRASONIDO VENOSO (ESQUEMAS)



- Dibujar las venas clínicamente y posteriormente señalar los hallazgos funcionales.



8. Darvall KAL, Bate GR, Bradbury AW. «Patient-reported outcomes 5–8 years after ultrasound-guided foam sclerotherapy for varicose veins.» *BJS Society Ltd*, 2014; 101: 1098–1104.
9. Darvall KAL, Bate GR, Sam, RC, Adam DJ, Silverman SH, Bradbury AW. «Patients' expectations before and satisfaction after ultrasound guided foam sclerotherapy for varicose veins. .» *Eur J Vasc Endovasc Surg* , 2009; 38:642-647.
10. De Maeseneer M, Pichot O, Cavezzi A, Earnshaw J. Van Rij A, Lurie F, Smith PC. «Duplex ultrasound investigation of the veins of the lower limbs after treatment for varicose veins e UIP consensus document.» *Eur J Vasc Endovasc Surg*, 2011; 42: 89-102.
11. De Maeseneer MG, Vandenbroeck CP, Hendriks JM, Lauwers PR, Van Schil PE. «Accuracy of duplex evaluation one year after varicose vein surgery to predict recurrence at the sapheno-femoral junction after five years.» *Eur J Vasc Endovasc Surg*, 2005; 29:308-3.
12. Elias A. «Exploration par ultrasons des veines des membres inférieurs, lower limb venous ultrasound investigation.» *EM-Radiologie*, 2005; 2:571–586.
13. Engelhorn CA, Engelhorn AL, Cassou MF, Casagrande ZC, Gosalan CJ, Ribas E. «Classificação anatomofuncional da insuficiência das veias safenas baseada no eco-Doppler colorido, dirigida para o planejamento da cirurgia de varizes.» *J Vasc Br*, 2004; 3(1):13-9.
14. García GM, Rodríguez CS, Tagarro VS, Ramalle GE, González GE, Arranz MA, García DL, Puerta CV. «Duplex mapping of 2036 primary varicose veins.» *Journal of Vascular Surgery*, 2009; 49(3):681-689.
15. Gareth WL, Phillips MRCP. «Review of venous vascular ultrasound.» *World J. Surg*, 2000; 4(2):241–248.
16. Geier B, Mumme A, Hummel T, Marpe B, Stücker M, Asciutto G. « Validity of duplex-ultrasound in identifying the cause of groin recurrence after varicose vein surgery.» *Journal of Vascular Surgery*, 2009; 49(4): 968-972.
17. Geroulakos G, Sumpio B. «Vascular Surgery. » 3 Ed. Springer London Dordrecht Heidelberg New York 2011; 581.
18. Giraldo NO. «Nomenclatura actual de la anatomía venosa de los miembros inferiores y correlación ecográfica.» *Revista Colombiana De Cirugía Vascul*, 2005; 1(5): 11-17.
19. Glover LJ, Bendick JP. «Appropriate indications for venous ultrasonographic examinations.» *Surgery*, 1996; 120(4):725-30.
20. Green S, Thorp R, Reeder EJ, Donnelly J, Fordy G. «Venous occlusion plethysmography versus Doppler ultrasound in the assessment of leg blood flow during calf exercise.» *Eur J Appl Physiol* 2011; 111:1889–1900.
21. Huerta HH, Serrano LJ, Cossío ZA, Sánchez NN, Rodríguez AE, Cal y Mayor TI, González HR, Anaya AB, Cisneros TMA. «Insuficiencia venosa crónica, correlación clínica y ultrasonográfica.» *Rev Mex Angiol*, 2006; 34(3):91-97.
22. Irodi A, Keshava NS, Agarwal S, Korah PI, Sadhu D. «Ultrasound doppler evaluation of the pattern of involvement of varicose veins in indian patients.» *Indian J Surg* 2011; 73(2):125–130.
23. Joing S, Strote S, Caroon L, Wall C, Hess J, Roline C, Oh L, Dolan B, Poutre R, Carney K, Plummer D, Reardon R. «Ultrasound-guided peripheral IV placement.» *The new england journal of medicine*, 2012; 366-25.
24. Kakkos SK, Bountouroglou DG, Azzam M, Kalodiki E, Daskalopoulos M, Geroulakos G. «Effectiveness and safety of ultrasound-guided foam sclerotherapy for recurrent varicose veins: Immediate results.» *J Endovasc Ther*, 2006; 13: 357-364.
25. kalicka L, Lubanda JC, Jirat S, Varejka P, Beran S, Dostal O, Prochazka P, Mrazek V, Linhart A. «Endovascular treatment combined with stratified surgery is effective in the management of venous thoracic outlet syndrome complications: a long term ultrasound follow-up study in patients with thrombotic events due to venous thoracic outlet syndrome.» *Heart Vessels* 2011; 26:616–621.
26. Khilnani MN, Min JR. «Duplex ultrasound for superficial venous insufficiency.» *Techniques in vascular and interventional radiology*, 2003; 6(3): 111-115.
27. Kume H, Inoue Y, Mitsuoka A, Sugano N, Morito T, Muneta T. «Doppler ultrasonography-aided early diagnosis of venous thromboembolism after total knee arthroplasty.» *Eur J Vasc Endovasc Surg* , 2010; 40, 664-668.
28. Labropoulos N, Leon Jr.LR. «Duplex evaluation of venous insufficiency. » *Semin Vasc Surg* , 2005; 18:5-9.
29. Liguori G, Trombetta C, Garaffa G, Bucci S, Gattuccio I, Salame L, Belgrano E. «Color doppler ultrasound investigation of varicocele.» *World J Urol* 2004; 22:378–381.
30. Line RB. «Pathophysiology and diagnosis of deep venous thrombosis. .» *Seminars in Nuclear Medicine*, 2001; 31(2): 90-101.
31. Liu CH, Wu CJ, Yu CY, Chang WC, Huang GS. «Evaluation of lower limb varicose vein by ultrasonic venous duplex examination.» *Journal of Medical Ultrasound*, 2013; 21: 76-80.
32. Lurie F, Pevec CW. «Ultrasound estimates of venous valve function in screening for insufficiency and following patients with chronic venous disease.» *International Journal of Angiology*, 2000; 9:246-249.
33. Lo vuelo M. *Doppler color venoso: Miembros inferiores y pelvis. Santa Fe, Argentina: Textos y Atlas 1ª edición*, 2007.
34. Manton M. «Ultrasound of limb veins.» *Eur. Radiol*, 2001; 11:1557-1562.
35. Masuda EM, Kessler DM, Lurie F, Puggioni A, Kistner RL, Eklof B. «The effect of ultrasound-guided sclerotherapy of incompetent perforator veins on venous clinical severity and disability scores.» *Journal of Vascular Surgery*, 2006; 43:551-7.
36. Mendoza E, Wunstorf V. «Provocation manoeuvres for the duplex ultrasound diagnosis of varicose veins.» *Phlebologie* , 2013; 42:357–362.
37. Mendoza E. Lattimer RC. «Duplex Ultrasound of Superficial Leg Veins.» *Springer-Verlag Berlin Heidelberg* 2014; 1:67-91.
38. Miao J, Ji L, Lu J, Chen J. «Randomized clinical trial comparing ultrasound-guided procedure with the seldinger's technique for placement of implantable venous ports.» *Cell Biochem Biophys* 2014; 1:5.

39. Mikolajczuk JJA, Briones CG, Camacho MJP, Añorve RI, López RSE, Rodríguez ZJM, Palacios CA, Esqueda DN. «Comparación de acceso venoso central yugular interno con ultrasonido versus método convencional.» *Acta Médica Grupo Ángeles*, 2011; 9(3): 131-135.
40. Moreno RJC, Serrano LJA, Sánchez NNE, Huerta HH, Heredia PML, Fabián MW, Gutiérrez FJL, Ramírez MC. «Tratamiento conservador versus escleroterapia segmentaria de vena safena y de venas perforantes guiada por ultrasonido para el manejo de la úlcera venosa crónica.» *Rev Mex Angiol*, 2009; 37(2): 46-51.
41. Mowatt LE, Desai SS, Dua A, Shortell EKC. «Phlebology, vein surgery and ultrasonography.» Springer Cham Heidelberg New York Dordrecht London 2014; 390.
42. Paolinelli PG. «Ultrasonido doppler de extremidades inferiores para el estudio de la insuficiencia venosa.» *Rev Chil Radiol*, 2009; 15(4): 181-189.
43. Pérez MJ. «Eco-doppler venoso en el diagnóstico y seguimiento de la insuficiencia venosa crónica.» *Anales de Cirugía Cardíaca y Vascul*, 2001; 7(4):272-298.
44. Rosas SJJ, Ríos NMA. «Evolución ecográfica de la trombosis venosa profunda en pacientes con trombólisis farmacológica.» *Anales de Radiología México*, 2010; 2:76-79.
45. Sadick SN, Khilnani N, Morrison N. *Practical approach to the management and treatment of venous disorders*. New York Dordrecht: 1 Ed. Springer London Heidelberg, 2013.
46. Samsó JJ, García JF, Fernández MES, Coll RV. «Guía básica para el diagnóstico no invasivo de la insuficiencia venosa.» *Angiología*, 2002; 54 (1): 44-56.
47. Sasaki K, Miura H, Takasugi S, Jingushi S, Suenaga E, Iwamoto Y. «Simple screening method for deep vein thrombosis by duplex ultrasonography using patients' active maximum ankle dorsiflexion.» *J Orthop Sci*, 2004; 9:440-445.
48. Selfa S, Diago T, Ricart M, Chuliá R, Félix Martín F. «Insuficiencia venosa crónica primaria de los miembros inferiores. Valoración prequirúrgica con ecografía Doppler duplex color.» *Radiología*, 2000; 42(6):343-348.
49. Singal KA, Ahmad M, Soloway DR. «Duplex doppler ultrasound examination of the portal venous system: An emerging novel technique for the estimation of portal vein pressure.» *Dig Dis Sci* 2010; 55:1230-1240.
50. Tanaka S, Nishigami K, Taniguchi N, Matsuo H, Hirai T, Kaneda S, Ogasawara M, Satoh H, Tobe H. «Criteria for ultrasound diagnosis of deep venous thrombosis of lower extremities.» *J Med Ultrasonics* 2008; 35:33-36.
51. Tone LM, Gerds E, Wirsching J, Martin PO. «Ultrasound in evaluation of post-interventional femoral vein obstruction: a case report.» *Cardiovascular Ultrasound* 2009; 7:14.
52. Uglietta JP, Woodruff WW, Effmann EL, Carroll BA. «Duplex doppler ultrasound evaluation of calcified inferior vena cava thrombosis.» *Pediatr Radiol* 1989; 19:250-252.
53. Van den Berg PJ, Visser LH. «Extra- and transcranial echo colour doppler in the diagnosis of chronic cerebrospinal venous insufficiency.» *Phlebology*, 2012; 27(1): 107-113.
54. Wong JKF, Duncan JL, Nichols DM. «Whole-leg duplex mapping for varicose veins: Observations on patterns of reflux in recurrent and primary Legs, with Clinical Correlation.» *Eur J Vasc Endovasc Surg*, 2003; 25: 267-275.
55. Zeeuw R, Toonder IM, Wittens CHA, Loots MAM. «Ultrasound-guided foam sclerotherapy in the treatment of varicose veins: tips and tricks.» *Phlebology*, 2005; 20: 159-162.
56. Zierler KB. «Ultrasonography and diagnosis of venous thromboembolism.» *Circulation*, 2004; 109:1-9 1-14.

### NOTA IMPORTANTE:

**ESTE TRABAJO ES REALIZADO POR MIEMBROS DE LA ACADEMIA MEXICANA DE FLEBOLOGIA Y LINFOLOGIA A.C.**

**ESTABLECE LAS BASES QUE SE SEÑALAN Y ES REVISADO PERIODICAMENTE.**

**OBSERVACIONES, ADICIONES Y CORRECCIONES, INCLUYENDO NOTAS, IMÁGENES Y REFERENCIAS BIBLIOGRAFICAS DEBERAN SER TURNADAS A:**

[flebologiamexico@yahoo.com.mx](mailto:flebologiamexico@yahoo.com.mx)

**1a Revisión: 30 Mayo 2009**

**Actualización: 06 de Agosto 2014**